

Introducción

Las disrupciones del aparato extensor conllevan una gran morbilidad y son casi exclusivamente de manejo quirúrgico. Las lesiones del tendón cuadricepsital son relativamente infrecuentes, y se describen clásicamente en pacientes mayores de 40 años. Ocurren como consecuencia de una contracción excéntrica brusca y potente. Describimos un caso infrecuente de rotura de tendón cuadricepsital en un paciente de 15 años de edad, cuyo retraso diagnóstico derivó en complicaciones y un mal pronóstico

Caso Problema

Paciente de 15 años, estudiante. Jugador de básquet amateur. Consulta presentando dolor e impotencia funcional de rodilla derecha.

Antecedente de golpe en ambas rodillas desde atrás, en episodio de violencia escolar, 60 días antes de la consulta. Contracción potente de aparato extensor que provocó un dolor agudo e intenso.

Tratamiento inicial con calza de yeso por 21 días y posterior rehabilitación.

Al examen físico presenta flexión máxima de 90° en rodilla derecha, impotencia funcional total de aparato extensor. Brecha palpable de 1 cm en polo proximal de la rótula.

Estudio radiográfico demuestra una rótula baja, RMN confirma la rotura completa e inveterada del tendón cuadricepsital.

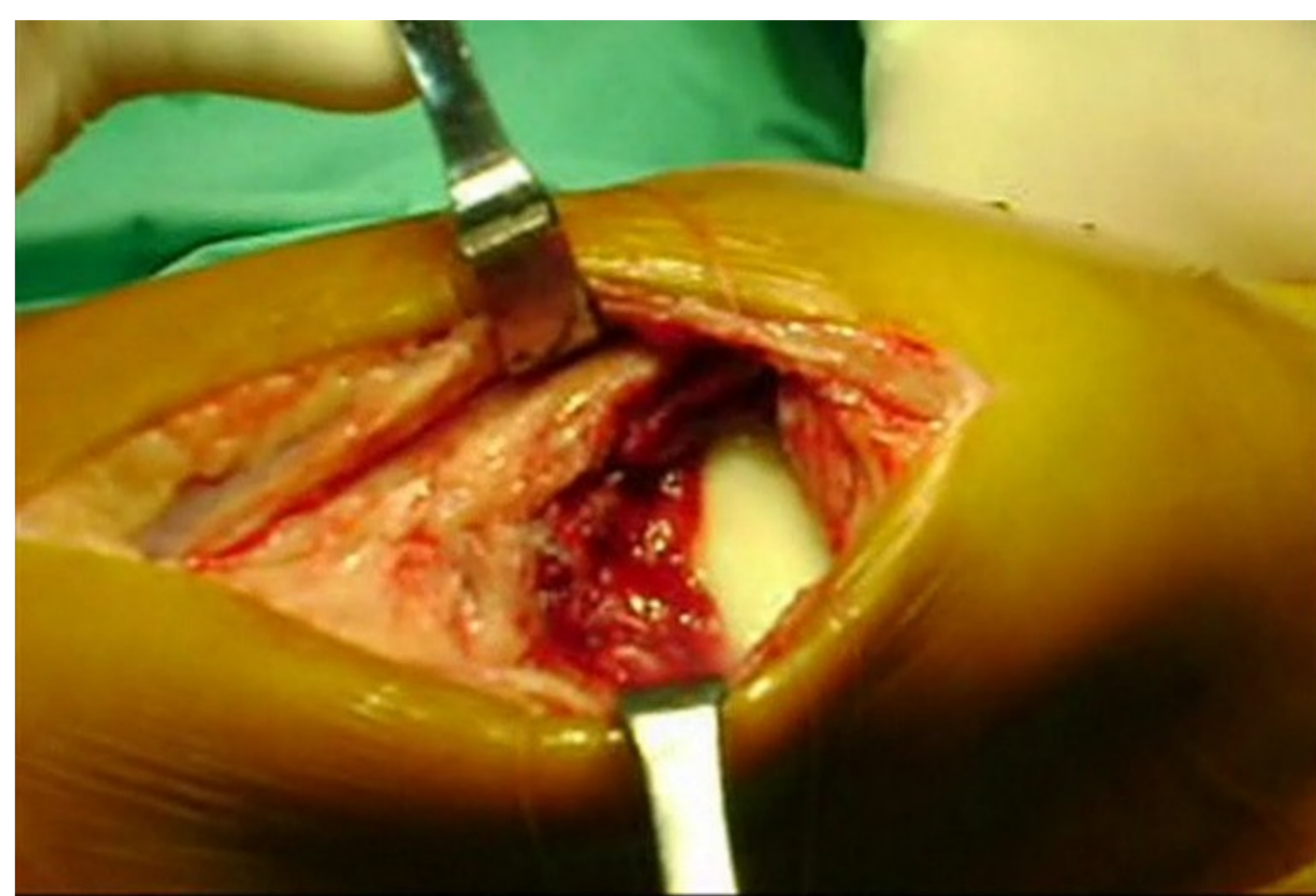
Se realizó alargamiento en V-Y del tendón y anclaje con arpones.

Se inmovilizó por 4 semanas en extensión, luego quita y pon por 2 semanas más, y movimiento pasivo continuo.

El resultado final fue de una movilidad pasiva completa y extensión activa de -2°. Como complicaciones presentó rótula baja y osificación heterotópica. Decidió el cambio de deporte a golf.

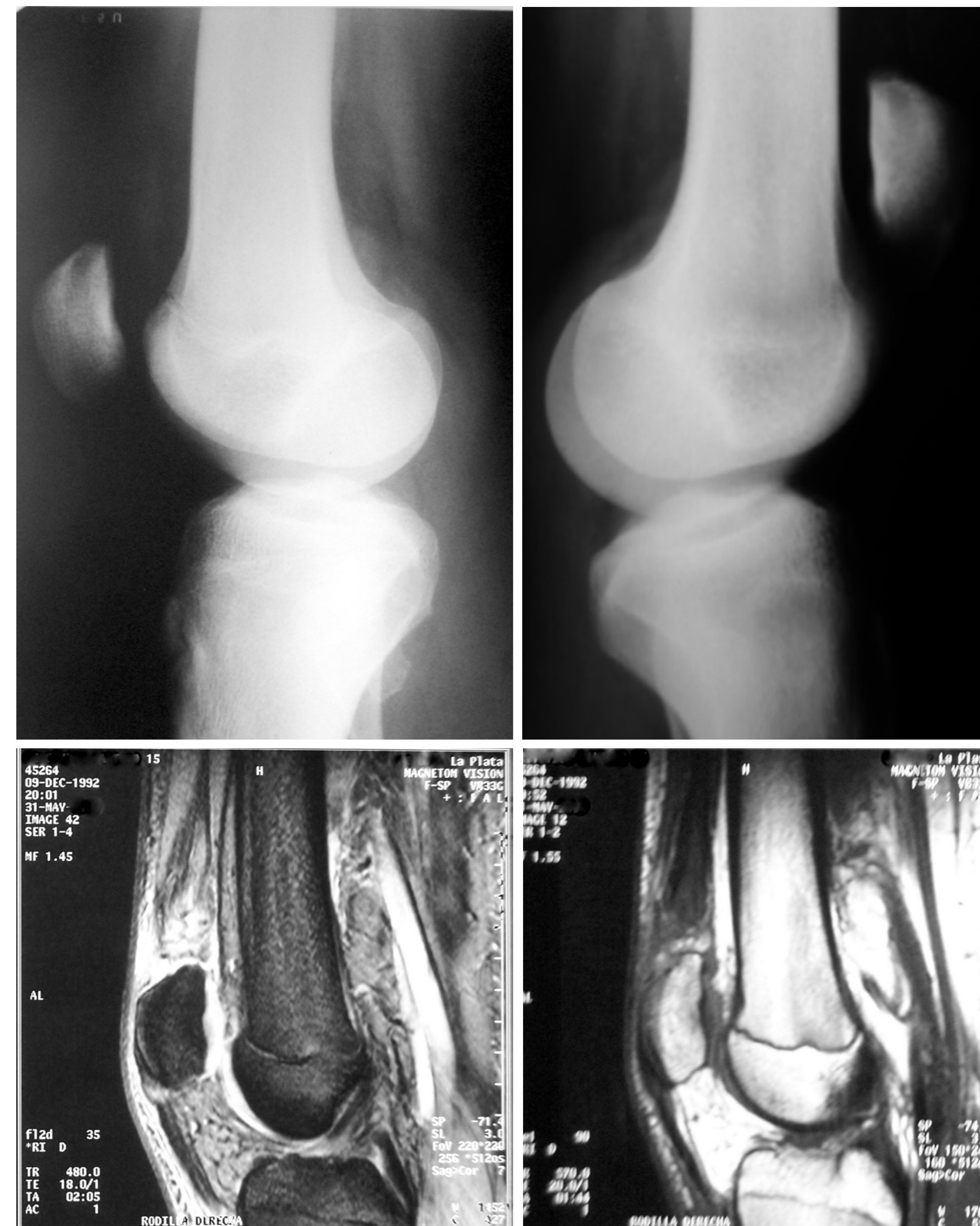

Figura 1: Rx y RMN. Rotura inveterada de tendón cuadricepsital



Discusión

Frente a todo dolor anterior de rodilla se deben plantear diferentes diagnósticos diferenciales. El antecedente traumático y la impotencia del aparato extensor orientan al diagnóstico de disrupción del mismo, no obstante el diagnóstico se realizó en forma tardía y derivó en complicaciones funcionales permanentes.

Las roturas del tendón cuadricepsital son de tratamiento quirúrgico siempre que éste sea posible. Las lesiones inveteradas requieren por lo general la utilización de técnicas de alargamiento o aumentación, siendo su pronóstico más reservado.

Aún en pacientes jóvenes y sin antecedentes patológicos, debe sospecharse una lesión del aparato extensor ante una contracción excéntrica violenta seguida de impotencia funcional.

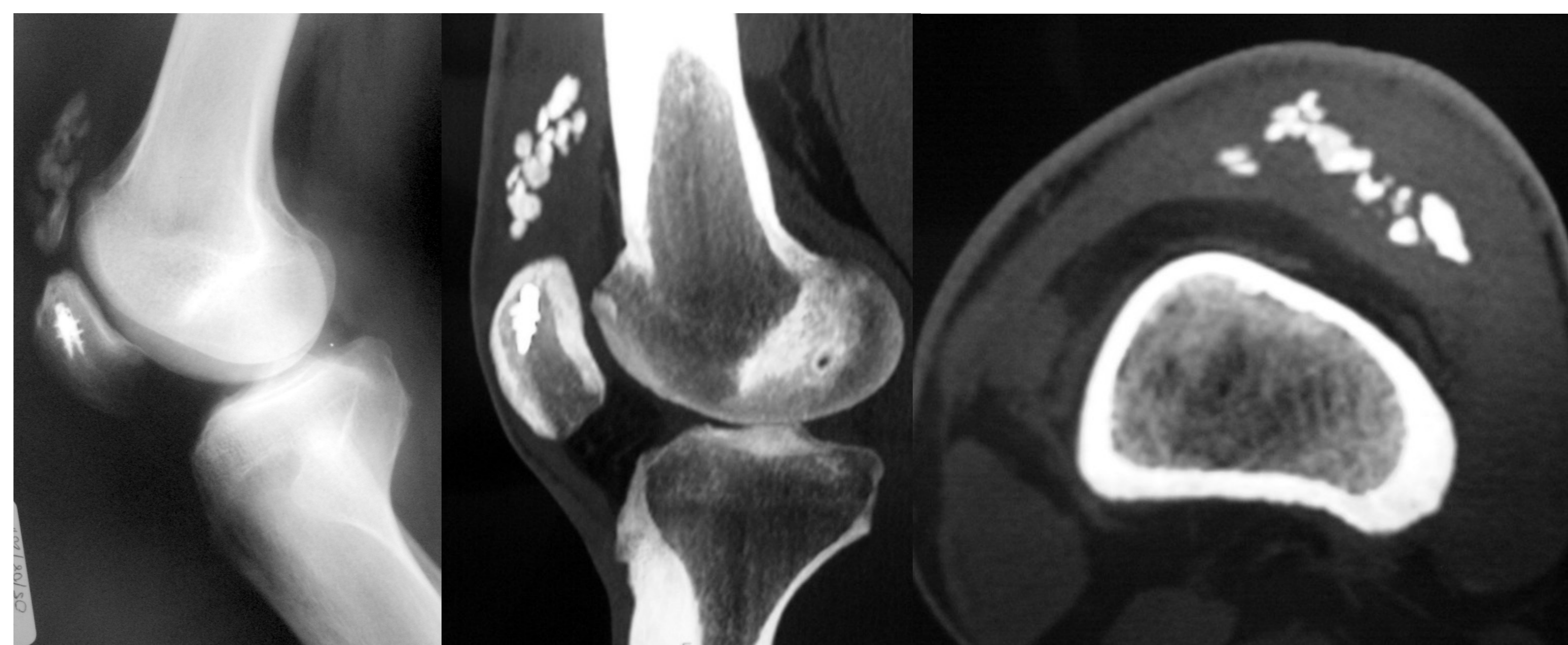
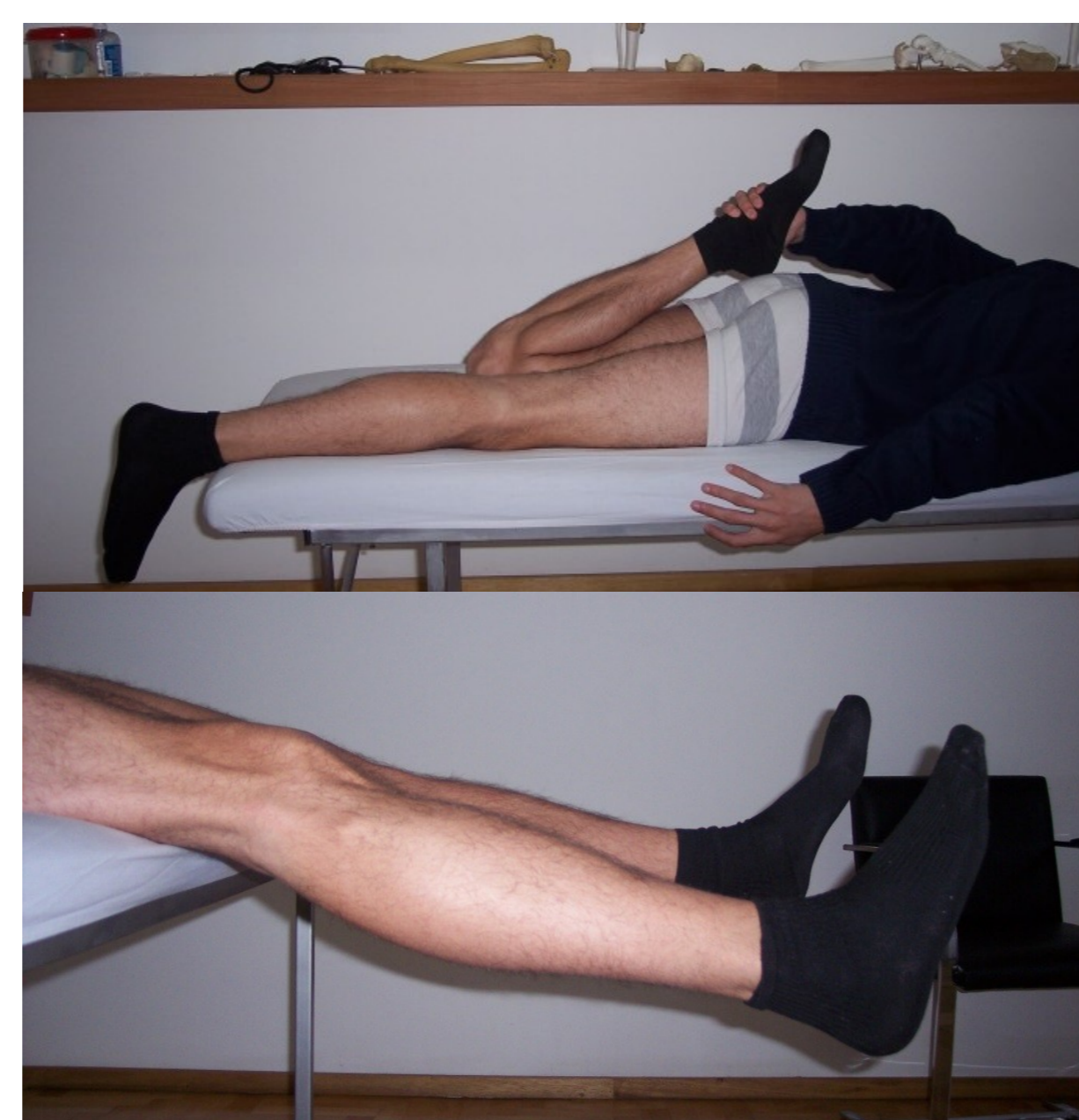
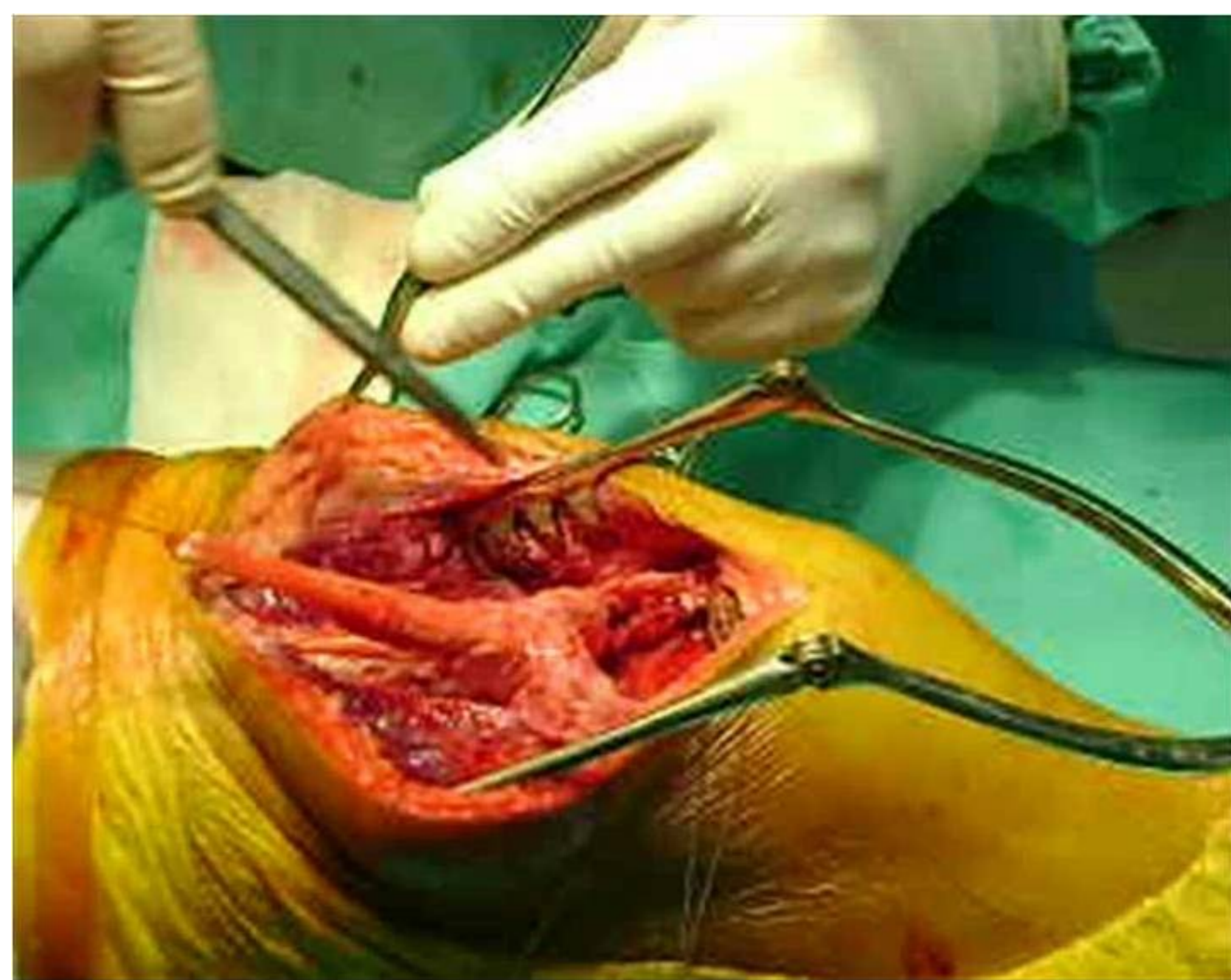Figura 3: Identificación de la lesión, alargamiento en V-Y

Figura 4: Resultado funcional

Figura 5: 24 meses posop. Complicaciones: rótula baja y osificación heterotópica

Bibliografía

1. Kelly DW, Carter VS, Jobe FW, et al. Patellar and quadriceps tendon ruptures: jumper's knee. Am J Sports Med 12(5):375-380, 1984.
2. Konrath GA, Chen D, Lock T, et al. Outcomes following repair of quadriceps tendon ruptures. J Orthop Trauma 12(4):273-279, 1998
3. Boublik M, Schlegel TF, Koonce RC, et al. Quadriceps Tendon Injuries in National Football League Players. Am J Sports Med 41:1841-1846, 2013
4. Adolphson P. Traumatic rupture of the quadriceps tendon in a 16-year-old girl. A case report. Arch Orthop Trauma Surg 112: 45-46, 1992
5. Kuivila TE, Brems JJ: Diagnosis of acute rupture of the quadriceps tendon by magnetic resonance imaging. Clin Orthop 262: 236-241, 1991